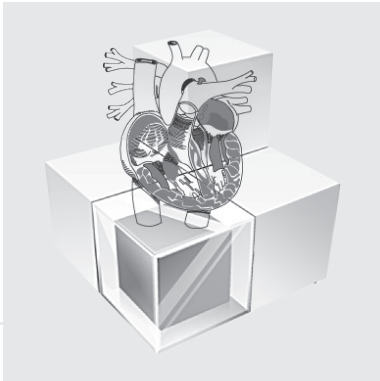

# КАРДИОХИРУРГИЯ

## РАЗДЕЛ I. СЕРДЕЧНО-СОСУДИСТАЯ ХИРУРГИЯ

УДК: 616.131-008.331.1:616.12-007.2-022.6-07-08

Код специальности ВАК: 14.01.25

### ЛЕГОЧНАЯ АРТЕРИАЛЬНАЯ ГИПЕРТЕНЗИЯ, АССОЦИИРОВАННАЯ С ВРОЖДЕННЫМИ ПОРОКАМИ СЕРДЦА У ВЗРОСЛЫХ. РЕКОМЕНДАЦИИ ПО ДИАГНОСТИКЕ И ЛЕЧЕНИЮ – 2017

С.В. Горбачевский<sup>1</sup>, А.А. Шмальц<sup>2</sup>,

<sup>1</sup>ФГБОУ ДПО «Российская медицинская академия постдипломного образования», г. Москва,

<sup>2</sup>ФГБУ «Научный центр сердечно-сосудистой хирургии им. А.Н. Бакулева», г. Москва

*Горбачевский Сергей Валерьевич – e-mail: svgorby@newmail.ru*

Дата поступления  
25.05.2017

В обзорной статье даются определение, классификация и патофизиология легочной артериальной гипертензии, ассоциированной с врожденными пороками сердца у взрослых. Приводятся особенности клинического течения и диагностики данной патологии. Особое внимание уделяется проблемам хирургического и медикаментозного лечения.

**Ключевые слова:** легочная артериальная гипертензия; врожденные пороки сердца; диагностика и лечение.

The review article provides a definition, classification and pathophysiology of pulmonary arterial hypertension associated with congenital heart disease in adults. Specific features of the clinical course and diagnosis of this pathology are given. Particular attention is paid to the problems of surgical and drug treatment.

**Key words:** pulmonary arterial hypertension, congenital heart disease, diagnosis and treatment.

АД – артериальное давление  
 АРЭ – антагонисты рецепторов эндотелина  
 ВОЗ – Всемирная организация здравоохранения  
 ВПС – врожденный порок сердца  
 ДМЖП – дефект межжелудочковой перегородки  
 ДМПП – дефект межпредсердной перегородки  
 иЛАГ – идиопатическая легочная артериальная гипертензия  
 ИФДЭ5 – ингибиторы фосфодиэстеразы 5  
 КТ – компьютерная томография  
 ЛА – легочная артерия  
 ЛАГ – легочная артериальная гипертензия  
 ЛГ – легочная гипертензия  
 ЛСС – легочное сосудистое сопротивление  
 МРТ – магнитно-резонансная томография  
 ОАП – открытый артериальный проток  
 ПСС – периферическое сосудистое сопротивление  
 ФК – функциональный класс  
 ЭКГ – электрокардиография  
 ЭхоКГ – эхокардиография

BNP – мозговой натрийуретический пептид  
 ESC – Европейское общество кардиологов  
 ERS – Европейское респираторное общество  
 SaO<sub>2</sub> – насыщение артериальной крови кислородом  
 6МХТ – тест шестиминутной ходьбы

#### Определение, классификация и патофизиология.

ЛАГ (прекапиллярная ЛГ) при ВПС с бивентрикулярной гемодинамикой, согласно общему определению ЛАГ, – состояние, при котором среднее давление в ЛА, определенное методом катетеризации сердца, составляет  $\geq 25$  мм рт. ст., ДЗЛА  $\leq 15$  мм рт. ст., а ЛСС  $\geq 3$  ед. Вуда/м<sup>2</sup> [1–3].

Несмотря на то что общепринятого определения ЛАГ при ВПС с унивентрикулярной гемодинамикой в настоящее время нет, полувековой мировой опыт хирургического и медикаментозного лечения этой категории пациентов позволяет считать ЛАГ при унивентрикулярной гемодинамике состоянием, при котором среднее давление в ЛА  $\geq 15$  мм рт. ст., ЛСС  $\geq 3$  ед. Вуда/м<sup>2</sup>, а транспульмональный градиент давления  $\geq 6$  мм рт. ст. [4–6].

Меньшие количественные пределы ЛАГ при ВПС с уни-вентрикулярной гемодинамикой обусловлены тем, что после операций «обхода» правых отделов сердца (двунаправленный кавопульмональный анастомоз и операция Фонтена) легочный кровоток осуществляется за счет прямого поступления крови из системных вен без участия желудочковой нагнетательной камеры, а низкое ЛСС является критически важным для такой гемодинамики.

Термин «легочная артериальная гипертензия», отражая повышенное давление в системе ЛА, никак не характеризует морфологические изменения легочных сосудов. Развитие ЛАГ при ВПС зависит от анатомического варианта, размера дефекта и от объема сброса через дефект. У больных с артериовенозным сбросом крови ЛАГ может иметь место как при повышенном, так и при нормальном ЛСС (то есть без легочно-сосудистой болезни – рисунок 1 [7]). Во втором случае коррекция ВПС всегда приводит к полной нормализации давления в ЛА.

Анатомо-физиологическая классификации ВПС с ЛАГ представлена в таблице 1. В зависимости от локализации патологического сброса крови между камерами сердца с низким или с высоким давлением ВПС можно разделить на пре- и посттрикуспидальные дефекты, а также сложные пороки с наличием посттрикуспидального сброса крови.

Понятия «рестриктивный» и «нерестриктивный» посттрикуспидальный дефект определяются отношением размера дефекта к диаметру аорты (аортального клапана) при ДМЖП и соответствующих отделов аорты при дефекте аорто-легочной перегородки и ОАП). В случае сопоста-

вимых размеров дефекта и аорты первый определяется как «нерестриктивный», то есть не способный ограничить патологический сброс крови из левых камер сердца, при меньших по сравнению с аортой размерах – как «рестриктивный». При претрикуспидальных дефектах понятие «рестриктивности» четко не определено.

В зависимости от наличия и тяжести легочно-сосудистой болезни на дефектах перегородок может быть артерио-венозный, двунаправленный или вено-артериальный (синдром Эйзенменгера) сброс крови.

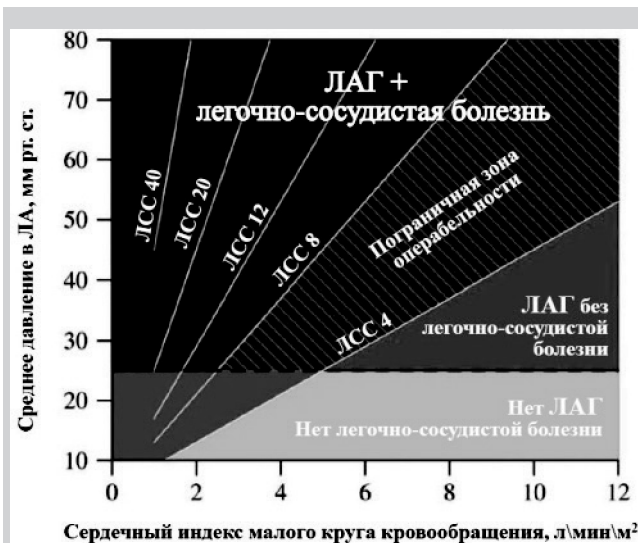
Основными патофизиологическими факторами развития легочно-сосудистой болезни при ВПС, согласно классической концепции [8], служат увеличение кровотока и давления в легочных артериях (повреждение эндотелия, эндотелиальная дисфункция, запуск каскада биохимических реакций и ремоделирование легочных сосудов), высокое напряжение кислорода в легочных артериях (повреждение эндотелия), полицитемия с повышением вязкости крови (легочные микроэмболии), а также повышение давления в легочных венах (посткапиллярная ЛГ).

В отличие от иЛАГ морфологические изменения легочных сосудов при ВПС с ЛАГ формируются последовательно и стереотипно от гипертрофии медицы с умеренной пролиферацией интимы (1–3 обратимые стадии по классификации Heath-Edwards) до дилатационных, тромботических, плексиформных изменений и некротического артериита (4–6 необратимых стадий по классификации Heath-Edwards) [9–11].

Механизм развития ЛАГ при пре- и посттрикуспидальных дефектах отличается. При нерестриктивных посттрикуспидальных дефектах (ДМЖП, ОАП и дефект аорто-легочной перегородки) высокая ЛАГ существует с рождения и вызвана массивным артерио-венозным сбросом крови. Патологическое воздействие на легочные сосуды оказывают как легочная гиперволемия, так прямая передача давления из левых камер сердца [11]. Часть пациентов с некорригированными нерестриктивными посттрикуспидальными дефектами доживают до взрослого возраста. При этом, как правило, у них имеются тяжелые необратимые изменения легочных сосудов, клинически проявляющиеся синдромом Эйзенменгера. При рестриктивных посттрикуспидальных дефектах легочно-сосудистая болезнь у взрослых может носить обратимый характер, а устранение сброса крови сопровождается нормализацией или снижением давления в ЛА.

Механизм развития ЛАГ при сложных ВПС, включающих посттрикуспидальный сброс крови в качестве компонента порока (общий артериальный ствол, полная форма атриовентрикулярного канала и др.), в целом схож с таковым при простых посттрикуспидальных дефектах. При цианотичных ВПС с ЛАГ (транспозиция магистральных сосудов, функционально единственный желудочек сердца и др.) легочно-сосудистая болезнь может усугубляться за счет микроэмболий, а при транспозиции магистральных сосудов – еще и за счет повреждающего воздействия на легочные артерии насыщенной кислородом крови [12].

При претрикуспидальных дефектах (ДМПП, частичная форма атриовентрикулярного канала и частичный аномальный дренаж легочных вен) патологическое воздействие на легочные сосуды оказывают лишь гиперволемия,



**РИС. 1.** Взаимосвязь между легочным кровотоком, средним давлением в ЛА и ЛСС у больных с ВПС. У больных с артерио-венозным сбросом крови ЛАГ диагностируется при среднем давлении в ЛА >25 мм рт. ст. и может сопровождаться (темно-красная область) или не сопровождаться (темно-зеленая область) легочно-сосудистой болезнью. Взрослые больные с ЛСС >8 ед. Вуда/м² обычно являются неоперабельными и могут рассматриваться в качестве кандидатов на ЛАГ-специфическую терапию. У больных с ЛСС от 4 до 8 ед. Вуда/м² (темно-красная заштрихованная зона) требуется индивидуальная оценка опереваемости. У больных у унивентрикулярной гемодинамикой и низким легочным кровотоком после операций «обхода» правых отделов сердца может наблюдаться увеличение ЛСС без выраженного повышения среднего давления в ЛА (фиолетовая зона) [7].

в то время как фактор прямой передачи высокого давления из левых камер сердца отсутствует. ЛАГ часто развивается позже, нередко на третьем-четвертом десятилетии жизни, однако прогрессирует ЛАГ всегда параллельно с усугублением легочно-сосудистой болезни. Устранение артерио-венозного сброса крови (как правило, менее массивного, чем при посттрикуспидальных дефектах) при сохранении повышенного ЛСС может не привести к значимому снижению давления в ЛА.

Генетические факторы также способны оказывать существенное влияние на развитие ЛАГ у больных с ВПС, однако они еще недостаточно изучены [7, 13].

Клиническая классификация ЛАГ, ассоциированной с ВПС, приведена в таблице 2. Отдельную группу составляет иЛАГ в сочетании с ВПС, характеризующаяся значительным повышением ЛСС у больных с дефектами перегородок малого размера и несущественно увеличенным легочным кровотоком. Патогенез и клиническое течение этой формы ЛАГ схожи с иЛАГ. Закрытие дефектов перегородок сердца при иЛАГ в сочетании с ВПС противопоказано.

ЛАГ может сохраняться или прогрессировать после хирургической коррекции ВПС. Это может наблюдаться при поздней радикальной или паллиативной коррекции, сохраняющихся резидуальных дефектах и необоснованном закрытии дефектов при иЛАГ в сочетании с ВПС. Агрессивные системно-легочные анастомозы (Ватерстоуна–Кули, центральный и др.), наложенные больным с исходно обедненным легочным кровотоком (тетрада Фалло и др.), при длительном функционировании также могут приводить к ЛАГ.

Патогенез и клиническое течение резидуальной ЛАГ после радикальной бивентрикулярной коррекции ВПС схожи с иЛАГ [14].

#### Клиническое течение

Помимо симптомов того или иного ВПС при прогрессировании ЛАГ усиливается одышка и дополнительно снижается толерантность к физической нагрузке. Могут наблюдаться сердцебиение, ангинозные боли вследствие ишемии гипертрофированного правого желудочка и сдавления левой коронарной артерии расширенным легочным стволом. При далеко зашедшей стадии легочно-сосудистой болезни усугубляется застойная правожелудочковая недостаточность, появляется кровохарканье из-за разрыва патологических коллатеральных легочных сосудов.

Синдром Эйзенменгера, вено-артериальный сброс крови через дефекты перегородок, характеризуется прогрессирующим цианозом, вторичным эритроцитозом на фоне гипоксемии, повышением вязкости крови со склонностью к сладж-синдрому и коагулопатиям (как к тромбозам, так и к кровотечениям). Возможны парадоксальные системные эмболии с нарушением мозгового, почечного и печеночного кровообращения. Другие системные проявления синдрома Эйзенменгера – гипертрофическая остеоартропатия, сколиоз, гиперурикемия и холелитиаз. Угрозу для жизни могут представлять аритмии, легочные кровотечения, компрессия коронарных артерий дилатированной легочной артерией и нарушения мозгового кровообращения.

Легочно-гипертензионный криз – быстрое и значительное повышение ЛСС при ЛАГ, обусловленное различными

провоцирующими факторами (физическая нагрузка, периоперационный стресс и др.). Рост сосудистого сопротивления малого круга кровообращения приводит к правожелудочковой недостаточности, уменьшению преднагрузки левого желудочка, снижению сердечного выброса, системной гипотензии и может закончиться смертью больного.

В случае если легочно-гипертензионный криз развивается у больного с внутрисердечными коммуникациями, на последних может появиться или усилиться вено-артериальный сброс крови и в известной мере предотвратить

#### ТАБЛИЦА 1.

**Анатомо-физиологическая классификация ВПС с артерио-венозным сбросом крови и ЛАГ (Рекомендации по ЛГ ESC/ERS, 2015, с изменениями и дополнениями).**

*Дополнения выделены курсивом.*

Анатомический тип ВПС
1.1. ВПС с претрикуспидальным сбросом крови 1.1.1. Аномальный дренаж легочных вен 1.1.1.1. Частичный аномальный дренаж легочных вен с ДМПП или без него 1.1.1.2. Тотальный аномальный дренаж легочных вен с большим ДМПП 1.1.2. ДМПП 1.1.3. Атриовентрикулярный канал, неполная форма 1.2. ВПС с посттрикуспидальным сбросом крови 1.2.1. ДМЖП 1.2.2. ОАП 1.2.3. <i>Дефект аорто-легочной перегородки</i> 1.3. Сложные ВПС с над- и посттрикуспидальным сбросом крови 1.3.1. Атриовентрикулярный канал, полная форма 1.3.2. Общий артериальный ствол 1.3.3. <i>Двойное отхождение сосудов от правого желудочка с ДМЖП без стеноза ЛА</i> 1.3.4. Транспозиция магистральных сосудов с ДМПП и (или) ОАП и (или) ДМЖП без стеноза ЛА 1.3.5. <i>Сложные комбинированные ВПС со сбросом крови на уровне перегородки сердца [атриовентрикулярная и вентрикулоартериальная дискордантность, criss-cross сердце и другие с ДМЖП и (или) ДМПП и (или) ОАП без стеноза ЛА]</i> 1.3.6. Функционально единственный желудочек сердца без стеноза ЛА 1.4 Другие ВПС с увеличенным легочным кровотоком 1.5 Комбинация ВПС с увеличенным легочным кровотоком
2. Величина сброса крови
2.1 Рестриктивный дефект (первоначально создает градиент давления) 2.2 Нерестриктивный дефект (первоначально не создает градиента давления)
3. Направление сброса крови
3.1 Преимущественно артерио-венозный сброс 3.2 Преимущественно вено-артериальный сброс 3.3 Двухнаправленный сброс
4. Сопутствующие кардиальные и экстракардиальные аномалии
5. Статус коррекции
5.1 Некорригированный порок 5.2 Выполнено паллиативное вмешательство (тип, возраст на момент вмешательства) 5.3 Выполнена радикальная коррекция (тип, возраст на момент коррекции) 5.4 <i>Выполнена гемодинамическая коррекция единственно функционального желудочка сердца (тип, возраст на момент коррекции)</i>

недостаточную преднагрузку левого желудочка, системную гипотензию и критическое ухудшение состояния ценой нарастания гипоксемии. Наличие и возможность увеличения вено-артериального сброса крови обеспечивают большую продолжительность жизни больных при синдроме Эйзенменгера по сравнению с идиопатической ЛАГ и с резидуальной ЛАГ после коррекции ВПС [11, 14].

Прогрессирующее ухудшение функционального класса наряду с положительными биохимическими тестами на сниженное кровообращение внутренних органов, нарастающей гипоксемией и правожелудочковой недостаточностью – значимый фактор риска летального исхода.

### Диагностика

При физикальном обследовании определяются симптомы как ЛАГ, так и ВПС. При синдроме Эйзенменгера наблюдается цианоз с изменениями фаланг пальцев по

### ТАБЛИЦА 2.

**Клиническая классификация ЛАГ, ассоциированной с ВПС (Рекомендации по ЛГ ESC/ERS, 2015, с изменениями и дополнениями).** Изменения и дополнения выделены курсивом.

<p><b>Синдром Эйзенменгера</b>          Большие интра- и экстракардиальные дефекты с первоначальным артерио-венозным сбросом крови, последующим прогрессирующим повышением ЛСС и реверсией сброса (в вено-артериальный или двунаправленный); обычно имеются цианоз, вторичный эритроцитоз и полиорганные нарушения</p>
<p><b>ЛАГ с преимущественным артерио-венозным сбросом крови</b>          Дефекты от средних до больших; ЛСС незначительно или умеренно повышено, до сих пор преобладает артерио-венозный сброс, цианоз в покое не наблюдается</p> <p><b>1. Операбельные пороки. Возможна радикальная коррекция</b></p> <p>1.1. с нормализацией давления в ЛА          1.2. со снижением давления в ЛА, но сохранением незначительной или умеренной резидуальной ЛАГ. В послеоперационном периоде показана ЛАГ-специфическая терапия</p> <p><b>2. Неоперабельные пороки</b></p>
<p><b>3. иЛАГ в сочетании с ВПС</b>          Выраженное повышение ЛСС при наличии малого дефекта, который сам по себе не может привести к развитию повышения ЛСС; клиническая картина схожа с иЛАГ. Закрытие дефекта противопоказано</p>
<p><b>4. ЛАГ после коррекции ВПС</b>          ВПС корригирован (в детском или взрослом возрасте), но ЛАГ или сохраняется сразу после коррекции, или возвращается/развивается месяцы или годы спустя после коррекции</p> <p>4.1. После радикальной коррекции ВПС</p> <p>4.1.1. При наличии резидуального ВПС          4.1.2. При полном устранении ВПС</p> <p>4.1.2.1. При поздней радикальной коррекции ВПС          4.1.2.2. При закрытии дефектов перегородок у больных с иЛАГ в сочетании с ВПС</p> <p>4.2. После паллиативной коррекции ВПС</p> <p>4.2.1. Суживания ЛА          4.2.2. Системно-легочного артериального анастомоза          4.2.3. После других паллиативных операций при ВПС</p> <p>4.3. После гемодинамической коррекции функционально единственного желудочка сердца</p> <p>4.3.1. Двунаправленного кавопульмонального анастомоза          4.3.2. Операции Фонтена          4.3.3. После других операций гемодинамической коррекции</p> <p><b>Характер течения</b>          с регрессом          стабильное          с прогрессированием</p>

типу «барабанных палочек» и «часовых стекол». Для синдрома Эйзенменгера при ОАП характерен дифференцированный цианоз: нормальное насыщение крови на руках и сниженное на ногах. Цианоз может появляться или усиливаться при физической нагрузке и исчезать в покое.

По мере прогрессирования ЛАГ аускультативная симптоматика ВПС меняется: нарастает акцент 2 тона над ЛА, появляются и усиливаются систолический шум трикуспидальной регургитации и диастолический шум недостаточности легочного клапана (шум Грехем-Стила); у больных с дефектами перегородок ослабевает и может полностью исчезнуть систолический шум артерио-венозного сброса крови.

Электрокардиография, рентгенография и эхокардиография отражают семиотику ВПС и тяжесть ЛАГ. В обязательный алгоритм диагностики входят пульсоксиметрия и определение капиллярных газов крови отдельно на руках и ногах в состоянии покоя и физической нагрузки, 6МХТ, кардиореспираторный тест, уровень BNP и других биохимических показателей, КТ или МРТ и вентиляционно-перфузионная сцинтиграфия [7, 15].

Катетеризация правых отделов сердца с расчетом гемодинамики по методу Фика и тестом на вазореактивность показана всем взрослым больным с ЛАГ при ВПС для подтверждения диагноза, оценки тяжести ЛАГ и определения показаний к хирургическому лечению и (или) ЛАГ-специфической терапии [7, 10, 16, 17]. После расчета гемодинамики по методу Фика (сердечный индекс малого и большого кругов кровообращения, эффективного кровотока, артерио-венозный и вено-артериальный сброс крови, соотношение легочного и системного кровотоков, ЛСС, ПСС и их соотношения) определяют гемодинамическую группу ЛАГ (таблица 3 [18]).

В рамках классификации закрытие посттрикуспидальных дефектов показано взрослым больным, находящимся в гемодинамических группах 1Б-3А, претрикуспидальных дефектов – взрослым больным, находящимся в гемодинамических группах 1Б-2.

Цель теста на вазореактивность у больных с ЛАГ при ВПС – получение дополнительной информации о целесообразности хирургической коррекции [7, 19–21]. Тест возможен только при ДЗЛА  $\leq 15$  мм рт. ст.

Общепринятых критериев оценки теста на вазореактивность при определении показаний к коррекции ВПС в настоящее время нет [1, 22]. Трудности достижения как критериев Sitbon (снижение среднего давления в ЛА  $\geq 10$  мм рт. ст. и достижение среднего давления в ЛА  $\leq 40$  мм рт. ст. при неизменном или повышающемся сердечном выбросе), так и критериев Barst (снижение среднего давления в ЛА  $\geq 20\%$  при неизменном или повышающемся сердечном выбросе и снижающемся или неизменном отношении ЛСС/ПСС) объясняются увеличением артерио-венозного сброса крови тотчас вслед за снижением ЛСС [23].

Многолетний опыт НЦССХ им. А.Н. Бакулева позволяет считать тест на вазореактивность при ВПС с ЛАГ положительным в случае снижения на высоте теста систолического, диастолического и среднего давления в ЛА  $\geq 10$  мм рт. ст.; при этом снижение давления в ЛА должно достигаться как в абсолютных значениях, так и по отношению к

аналогичным показателям системного артериального давления [19, 20].

Тест на вазореактивность можно считать сомнительным при достижении разницы в 5–10 мм рт. ст. и отрицательным или парадоксальным в случае более выраженного снижения давления в системной артерии по сравнению с давлением в ЛА.

Целесообразность биопсии легкого для оценки операбельности взрослых больных с ВПС и ЛАГ не доказана [1, 22]. Рекомендации по диагностике ЛАГ, ассоциированной с ВПС, приведены в таблице 4.

#### Хирургическое лечение

Цель хирургической коррекции ВПС с ЛАГ – устранение анатомических компонентов порока, нарушений гемодинамики и ЛАГ. Нередко коррекция ВПС у взрослых с длительным анамнезом ЛАГ способна существенно улучшить клиническое состояние и прогноз заболевания [10, 24], но не позволяет добиться полной нормализации давления в ЛА (таблица 5).

Согласно рекомендациям 5-го Всемирного симпозиума по ЛГ, 2013 [2], и рекомендациям ESC/ERS, 2015 [1, 25], хирургическая коррекция ВПС с ЛАГ показана при ЛСС <4 ед. Вуда/м<sup>2</sup>, противопоказана при ЛСС >8 ед. Вуда/м<sup>2</sup> и может быть выполнена после индивидуальной оценки больного при ЛСС 4–8 ед. Вуда/м<sup>2</sup>.

Многолетний опыт НЦССХ им. А.Н. Бакулева свидетельствует о нормализации или значимом снижении давления в ЛА при коррекции ВПС с исходным ЛСС от 4 до 8 ед. Вуда/м<sup>2</sup> у больных с посттрикуспидальными дефектами и сложными ВПС 1Б-3А гемодинамических групп и у больных с претрикуспидальными дефектами 1Б-2 гемодинамических групп при условии наличия у пациентов положительного теста на вазореактивность [19, 21].

Имеющиеся сообщения о благоприятном течении отдаленного периода после коррекции ВПС у больных с исходным ЛСС >8 ед. Вуда/м<sup>2</sup>, но положительным тестом на вазореактивность [24] в настоящее время не могут считаться руководством к действию. Однако при условии положительного теста на вазореактивность хирургическая коррекция все же может быть рассмотрена у отдельных больных с посттрикуспидальными дефектами 3Б гемодинамической группы и у отдельных больных с претрикуспидальными дефектами 3А гемодинамической группы [19, 21]. Оперативное лечение этой категории пациентов обычно позволяет устранить анатомические составляющие порока и снизить, но не нормализовать давление в ЛА. По этой причине во время хирургической коррекции целесообразно создать рестриктивное (3–4 мм) межпредсердное сообщение с целью профилактики дестабилизации клинического состояния в случае развития легочно-гипертензионного криза в раннем послеоперационном периоде или прогрессирующего течения ЛАГ в отдаленном послеоперационном периоде.

Хирургическая коррекция иЛАГ в сочетании с ВПС противопоказана [1, 2, 19, 21]. Гемодинамическая коррекция функционально единственного желудочка сердца (операция Фонтена и двунаправленный кавопульмональный анастомоз) больным с ЛАГ противопоказана [4, 5, 19, 21].

Представленные подходы к коррекции ВПС с ЛАГ в целом согласуются с рекомендациями ESC по лечению ВПС у взрослых, 2010 [10].

Алгоритм определения показаний к хирургической коррекции ВПС с ЛАГ приведен на рисунке 2.

Показания к паллиативным операциям (к атриосептостомии у больных с рефрактерной к медикаментозному лечению ЛАГ после коррекции ВПС и к эмболизации аорто-легочных коллатеральных артерий у больных с кровохарканьем), а также к трансплантации легких или сердечно-легочного комплекса аналогичны общей группе ЛАГ [1, 2, 19]. У больных с синдромом Эйзенменгера решение о сроках трансплантации следует принимать более взвешенно ввиду длительной выживаемости при естественном течении заболевания [26].

#### Медикаментозное лечение

Медикаментозное лечение ЛАГ при ВПС в целом схоже с лечением общей группы ЛАГ, но имеет некоторые особенности (таблица 6).

Высокий риск парадоксальной вено-артериальной эмболии у больных с синдромом Эйзенменгера требует особо тщательной профилактики эмболии при использовании венозного доступа [19, 27].

Применение антикоагулянтов при ЛАГ, ассоциированной с ВПС, спорно: с одной стороны, микротромбозы

**ТАБЛИЦА 3.**

*Гемодинамическая классификация ЛАГ при ВПС с артериовенозным сбросом крови (В.И. Бураковский, В.А. Бухарин, Л.Р. Плотникова, 1975 [18])*

Гемодинамическая группа ЛАГ	ЛАГ, % от системного АД	ЛСС/ПСС, %	Артериовенозный сброс крови, %
1А	< 30%	норма	< 30%
1Б	< 30%	норма	> 30%
2	30-70	норма или несколько повышено	в среднем 50-60%
3А	> 70%	< 60%	> 40%
3Б	> 70%	> 60%	< 40%
4	≥ 100%	≥ 100%	вено-артериальный сброс

**ТАБЛИЦА 4.**

*Рекомендации по диагностике ЛАГ, ассоциированной с ВПС у взрослых больных (НЦССХ им. А.Н. Бакулева, 2016)*

	Класс, уровень	Источник
1. Больным с ЛАГ при ВПС рекомендованы общепринятые для ЛАГ методы диагностики	I-C	7, 15, 19, 20
2. Больным с ЛАГ при ВПС рекомендована катетеризация правых отделов сердца с расчетом гемодинамики по методу Фика и тестом на вазореактивность	I-C	7, 10, 16, 17, 19, 20
3. Тест на вазореактивность у больных с ЛАГ при ВПС следует рассматривать как положительный в случае снижения систолического, диастолического и среднего давления в ЛА ≥10 мм рт. ст.; снижение давления в ЛА должно достигаться в абсолютных значениях и по отношению к аналогичным показателям системного АД	IIa-C	19, 20

могут усугублять легочно-сосудистую болезнь, с другой – кровохарканье нередко осложняет клиническое течение ЛАГ. Рандомизированные исследования по этому вопросу отсутствуют. Согласно мнению экспертов, при отсутствии значимого кровохарканья лечение пероральными антикоагулянтами может быть рассмотрено у больных с тромбозом ЛА или симптомами сердечной недостаточности [1, 28].

Поддерживающую  $O_2$ -терапию следует рассмотреть в случаях, если она приводит к повышению  $SpO_2$  и облегчает клиническое состояние [1, 29].

Вторичный эритроцитоз играет важную компенсаторную роль при синдроме Эйзенменгера, обеспечивая адекватную доставку кислорода к тканям в условиях гипоксемии [30]. Поэтому флеботомию с изволюмическим восполнением объема крови следует рассмотреть лишь при выраженном повышении вязкости крови в случаях, когда гематокрит превышает 65% [1, 31]. Кроме того, с целью профилактики дальнейшего повышения гемоглобина у больных с низким плазменным уровнем ферритина может быть рассмотрена терапия препаратами железа [1, 32].

Основанием для ЛАГ-специфической терапии в большинстве клинических подгрупп ЛАГ, ассоциированной с ВПС (таблица 2), в настоящее время служат нерандомизированные исследования и мнение экспертов.

Единственное рандомизированное плацебо-контролируемое исследование BREATHE-5 [33, 34] доказало эффективность бозентана у больных с ЛАГ III ФК при синдроме

Эйзенменгера. Эффективность других ЛАГ-специфических препаратов (других АРЭ, риоцигуата, ИФДЭ5 и простаноидов) при синдроме Эйзенменгера показана в основном в нерандомизированных исследованиях [35–40], а при резидуальной ЛАГ после радикальной коррекции ВПС – при анализе субгрупп из больших рандомизированных исследований [41–44]. Очевидно, что ЛАГ-специфическая терапия при иЛАГ в сочетании с ВПС должна быть аналогична терапии иЛАГ [7].

К настоящему времени завершены рандомизированные исследования, доказавшие эффективность бозентана и силденафила у больных с функционально единственным желудочком сердца после операции Фонтена [45, 46], а по бозентану имеются положительные результаты мета-анализа [47].

Таким образом, с высоким классом доказательности (IA-C) ЛАГ-специфическая терапия рекомендована больным: 1) с синдромом Эйзенменгера (4-я гемодинамическая группа); 2) с резидуальной ЛАГ после радикальной бивентрикулярной коррекции ВПС; 3) с иЛАГ в сочетании с ВПС; 4) после операции Фонтена и двунаправленного кавопульмонального анастомоза без дополнительных источников легочного кровотока при отсутствии дисфункции системного желудочка.

Спорным остается вопрос о целесообразности ЛАГ-специфической терапии у больных с ВПС, ЛАГ и преимущественно артерио-венозным сбросом крови (2-я клиническая

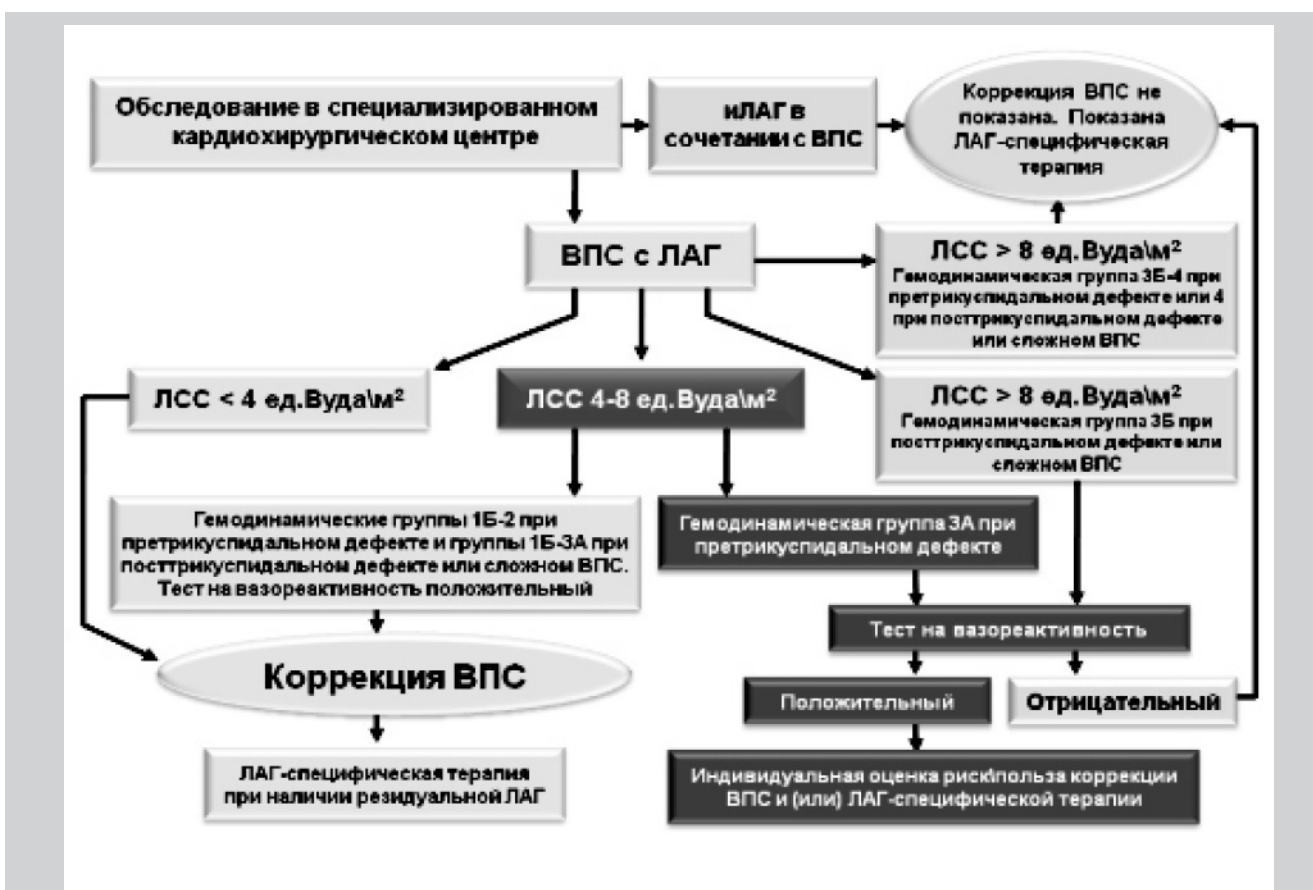


РИС. 2. Алгоритм определения показаний к хирургической коррекции ВПС с ЛАГ у взрослых больных (НЦССХ им. А.Н. Бакулева, 2016).

**ТАБЛИЦА 5.**
*Рекомендации по хирургическому лечению взрослых больных с ВПС и ЛАГ (НЦССХ им. А.Н. Бакулева, 2016)*

Рекомендации	Класс, уровень	Источник
1. Хирургическая коррекция ВПС с ЛАГ рекомендована в случае нормализации давления в ЛА после коррекции	I-C	7, 19, 21
2. Хирургическую коррекцию ВПС с ЛАГ следует рассмотреть в случае достижения значимого (<50% от системного давления) снижения степени ЛАГ после коррекции	IIa-C	19, 21, 24
3. Хирургическая коррекция ВПС с ЛАГ рекомендована при ЛСС <4 ед.Вуда/м <sup>2</sup>	I-C	1, 2, 25
4. Хирургическую коррекцию ВПС с ЛАГ при ЛСС 4-8 ед.Вуда/м <sup>2</sup> следует рассмотреть у больных 1Б-3А гемодинамических групп с посттрикуспидальными дефектами и сложными ВПС и больных 1Б-2 гемодинамических групп с претрикуспидальными дефектами при условии положительного теста на вазореактивность	IIa-C	19-21
5. Хирургическая коррекция с риском сохранения резидуальной ЛАГ может быть рассмотрена при положительном тесте на вазореактивность у больных 3Б гемодинамической группы с посттрикуспидальными дефектами и больных 3А гемодинамической группы с претрикуспидальными дефектами	IIb-C	19-21
6. Хирургическая коррекция ВПС с ЛАГ при ЛСС>8 ед.Вуда/м <sup>2</sup> , 4 гемодинамической группе при посттрикуспидальных дефектах и сложных ВПС и 3Б-4 гемодинамических группах при претрикуспидальных дефектах противопоказана	III-C	1, 2, 19, 21, 25
7. Хирургическая коррекция иЛАГ в сочетании с ВПС противопоказана	III-C	1, 2, 19, 21
8. Гемодинамическая коррекция функционально единственного желудочка сердца (операция Фонтена и двунаправленный кавопупмональный анастомоз) больным с ЛАГ противопоказана	III-C	4, 5, 19, 21

**ТАБЛИЦА 6.**
*Особенности медикаментозного лечения больных с ЛАГ при ВПС (рекомендации ESC/ERS, 2015, с дополнениями и изменениями).*
*Дополнения и изменения выделены курсивом.*

Рекомендации	Класс, уровень	Источник
<b>Общие меры</b>		
1. При использовании венозного доступа у больных с синдромом Эйзенменгера рекомендована тщательная профилактика эмболии	I-C	19, 27
<b>Поддерживающая терапия</b>		
2. При отсутствии значимого кровохарканья, лечение пероральными антикоагулянтами может быть рассмотрено у больных с тромбозом ЛА или симптомами сердечной недостаточности	IIb-C	1, 28
3. Поддерживающую O <sub>2</sub> -терапию следует рассмотреть в случаях, если она приводит к повышению SaO <sub>2</sub> и облегчает клиническое состояние	IIa-C	1, 29
4. При наличии симптомов повышенной вязкости крови у больных с синдромом Эйзенменгера флеботомия с изволюмическим восполнением объема крови следует рассмотреть в случаях, если гематокрит > 65%	IIa-C	1, 31
5. Поддерживающая терапия препаратами железа может быть рассмотрена у больных с низким плазменным уровнем ферритина	IIb-C	1, 32
<b>ЛАГ-специфическая терапия</b>		
6. ЛАГ-специфическая терапия рекомендована больным: 1) с синдромом Эйзенменгера (4 гемодинамическая группа); 2) с резидуальной ЛАГ после радикальной бивентрикулярной коррекции ВПС; 3) с иЛАГ в сочетании с ВПС; 4) после операции Фонтена и двунаправленного кавопупмонального анастомоза без дополнительных источников легочного кровотока при отсутствии дисфункции системного желудочка	I A-C	1, 7, 14, 19, 33-36, 38-47
7. При отрицательном тесте на вазореактивность ЛАГ-специфическая терапия может быть рассмотрена у отдельных больных: 1) 3Б гемодинамической группы с посттрикуспидальными дефектами и сложными ВПС; 2) 3А-3Б гемодинамических групп с претрикуспидальными дефектами; 3) с функционально единственным желудочком сердца, у больных, имеющих противопоказания к операциям «обхода» правых отделов сердца ввиду ЛАГ	IIb-C	19, 48, 49
8. Бозентан, амбризентан, мацитентан, риоцигуат, силденафил и илопрост следует рассмотреть у больных с ЛАГ при ВПС	IIa-C	1, 14, 19, 35, 36, 38-47
9. Бозентан рекомендован больным с синдромом Эйзенменгера в III ФК по ВОЗ	I-B	1, 33, 34
10. Комбинированная ЛАГ-специфическая терапия может быть рассмотрена у больных с ЛАГ при ВПС	IIb-C	1, 14, 19, 51, 52
11. Использование антагонистов кальция не рекомендовано у больных с ЛАГ при ВПС	III-C	1, 19, 53
12. Постоянная ЛАГ-специфическая терапия противопоказана неоперированным больным 1-3Б гемодинамических групп, имеющим положительный тест на вазореактивность	III-C	7, 19

подгруппа, таблица 2). При очевидных противопоказаниях к ЛАГ-специфической терапии у операбельных пациентов (ввиду увеличения артерио-венозного сброса крови и опасности потенцирования легочно-сосудистой болезни) противоречива также возможность такой терапии у неоперабельных больных [7]. С одной стороны, некоторое увеличение артерио-венозного сброса в покое и у неоперабельных больных может иметь отрицательные последствия; с другой стороны, рост легочного кровотока при физической нагрузке способствует улучшению функционального состояния и качества жизни [14]. При отрицательном тесте на вазореактивность ЛАГ-специфическая терапия может быть рассмотрена у отдельных больных ЗБ гемодинамической группы с посттрикуспидальными дефектами и сложными ВПС и ЗА-ЗБ гемодинамических групп с претрикуспидальными дефектами [19].

Противоречивым остается также вопрос о ЛАГ-специфической терапии у пациентов с функционально единственным желудочком сердца, имеющих противопоказания к операциям «обхода» правых отделов сердца ввиду ЛАГ. ЛАГ-специфическая терапия в этой ситуации способствует снижению ЛСС и повышает вероятность последующей гемодинамической коррекции [48, 49], а также увеличивает сатурацию артериальной крови и толерантность к физической нагрузке (ввиду увеличения легочного кровотока) [7, 50]. Однако она может приводить и к увеличению объемной перегрузки единственного желудочка, а при длительном применении – к прогрессированию легочно-сосудистой болезни. ЛАГ-специфическая терапия может быть рассмотрена у отдельных больных с функционально единственным желудочком сердца и ЛАГ при отрицательном тесте на вазореактивность [19, 48, 49].

Имеется лишь несколько работ, посвященных комбинированной ЛАГ-специфической терапии при ЛАГ, ассоциированной с ВПС [51, 52]. Поскольку данные, подтверждающие эффективность антагонистов кальция у больных с ЛАГ при ВПС отсутствуют, их использование не рекомендовано [1, 53].

## ЛИТЕРАТУРА

- Galie N., Humbert M., Vachiery J.L., Gibbs S., Lang I., Torbicki A. et al. 2015. ESC/ERS Guidelines for the diagnosis and treatment of pulmonary hypertension: The Joint Task Force for the Diagnosis and Treatment of Pulmonary Hypertension of the European Society of Cardiology (ESC) and the European Respiratory Society (ERS): Endorsed by: Association for European Paediatric and Congenital Cardiology (AEPC), International Society for Heart and Lung Transplantation (ISHLT). *Eur Heart J.* 2016. № 37 (1).
- Galie N., Simonneau G. (eds). *Updates in Pulmonary Hypertension Proceedings of the 5th World Symposium on Pulmonary Hypertension.* J Am Coll Cardiol. 2013. № 62 (25), Suppl D.
- Чазова И.Е., Мартынюк Т.В. Легочная гипертензия. М. 2015. *Chazova I.E., Martynuk T.V. Legochnaya gipertenziya. M. 2015.*
- Choussat A., Fontan F., Besse P. Selection criteria for Fontan's procedure. - In: Anderson R.H., Shineborne E.A. *Pediatric cardiology.* Edinburgh: Churchill Livingstone. 1977. P. 559-570.
- Hosein R.B., Clarke A.J., McGuirk S.P., Griselli M., Stumper O., De Giovanni J.V. et al. Factors influencing early and late outcome following the Fontan procedure in the current era. The 'Two Commandments'? *Eur J Cardiothorac Surg.* 2007. № 31 (3). P. 344-352.
- Cerro M.J., Abman S., Diaz G., Freudenthal A.H., Freudenthal F., Harikrishnan S. et al. A consensus approach to the classification of pediatric pulmonary hypertensive vascular disease: Report from the PVRI Pediatric Taskforce, Panama 2011. *Pulm Circ.* 2011. № 2. P. 286-298.
- Dimopoulos K., Wort S.J., Gatzoulis M.A. Pulmonary hypertension related to congenital heart disease: a call for action. *Eur Heart J.* 2014. № 35 (11). P. 691-700.
- Nadas A.S., Fyler D.F. *Pediatric cardiology.* Philadelphia: WB Saunders. 1972. 684 p.
- Heath D., Edwards J.E. The pathology of hypertensive pulmonary vascular disease. *Circulation.* 1958. № 18. P. 533-547.
- Baumgartner H., Bonhoeffer P., De Groot N.M., de Haan F., Deanfield J.E., Galie N. et al. ESC Guidelines for the management of grown-up congenital heart disease (new version 2010). *Eur Heart J.* 2010. № 31 (23). P. 2915-2957.
- D'Alto M., Mahadevan V.S. Pulmonary arterial hypertension associated with congenital heart disease. *Eur Respir Rev.* 2012. № 21 (126). P. 328-337.
- Gorbachevsky S.V., Shmalts A.A. and Zaets S.B. What Can Cause Pulmonary Vascular Disease in Functionally Single Ventricle? *Anatomy & Physiology.* 2016. № 6 (1). P. 137. Available at: <http://dx.doi.org/10.4172/2161-0940.1000e137>.
- Therrien J., Rambihar S., Newman B., Siminovich K., Langenbrun D., Webb G. et al. Eisenmenger syndrome and atrial septal defect: nature or nurture? *Can J Cardiol.* 2006. № 22. P. 1133-1136.
- Manes A., Palazzini M., Leci E., Bacchi Reggiani M.L., Branzi A., Galie N. Current era survival of patients with pulmonary arterial hypertension associated with congenital heart disease: a comparison between clinical subgroups. *Eur Heart J.* 2014. № 35 (11). P. 716-724.
- D'Alto M., Romeo E., Argiento P., Corrao A., Santoro G., Gaio G. et al. Hemodynamics of patients developing pulmonary arterial hypertension after shunt closure. *Int J Cardiol.* 2013. № 168 (4). P. 3797-3801.
- D'Alto M., Romeo E., Argiento P., Santoro G., Sarubbi B., Gaio G. et al. Pulmonary vasoreactivity predicts long-term outcome in patients with Eisenmenger syndrome receiving bosentan therapy. *Heart Br Card Soc.* 2010. № 96. P. 1475-1479.
- Post M.C., Janssens S., Van deWerf F., Budts W. Responsiveness to inhaled nitric oxide is a predictor for mid-term survival in adult patients with congenital heart defects and pulmonary arterial hypertension. *Eur Heart J.* 2004. № 25. P. 1651-1656.
- Бураковский В.И., Бухарин В.А., Плотникова Л.Р. Легочная гипертензия при врожденных пороках сердца. М.: Медицина, 1975. *Burakovskiy V.I., Bukharin V.A., Plotnikova L.R. Legochnaya gipertenziya pri vrozhdennykh porokakh serdca. M.: Medicina, 1975.*
- Горбачевский С.В., Шмальц А.А. Гипертензионная сосудистая болезнь легких, ассоциированная с врожденными пороками сердца. В кн.: Детская кардиохирургия. Руководство для врачей. М. 2016. С. 833-850. *Gorbachevskiy S.V., Shmalc A.A. Gipertenzionnaya sosudistaya bolezny' legkikh, associirovannaya s vrozhdennymi porokami serdca. V kn.: Detskaya kardiokhirurgiya. Rukovodstvo dlya vrachey. M. 2016. S. 833-850.*
- Горбачевский С.В., Шмальц А.А., Белкина М.В., Гренадеров М.А., Барышников И.Ю., Пурсанов М.Г. и др. Алгоритм диагностики гипертензионной сосудистой болезни легких, ассоциированной с врожденными пороками сердца. *Бюллетень НЦССХ им. А.Н. Бакулева РАМН Сердечно-сосудистые заболевания.* 2015. № 16 (53). P. 12. *Gorbachevskiy S.V., Shmalc A.A., Belkina M.B., Grenaderov M.A., Baryshnikova I.Yu., Pursanov M.G. i dr. Algoritm diagnostiki gipertenzionnoy sosudistoy bolezni legkikh, associirovannoy s vrozhdennymi porokami serdca. Byulleten' NCSKh im. A.N. Bakuleva RAMN Serdechno-sosudistye zabolvaniya. 2015. № 16 (53). S. 12.*
- Горбачевский С.В., Шмальц А.А., Белкина М.В., Гренадеров М.А., Рахронов К.Х. Алгоритм определения показаний к хирургическому лечению врожденных пороков сердца с гипертензионной сосудистой болезнью легких. *Бюллетень НЦССХ им. А.Н. Бакулева РАМН Сердечно-сосудистые заболевания.* 2015. № 16 (53). P. 12. *Gorbachevskiy S.V., Shmalc A.A., Belkina M.B., Grenaderov M.A., Rakhmonov K.Kh. Algoritm opredeleniya pokazaniy k khirurgicheskomu lecheniyu vrozhdennykh porokov serdca s gipertenzionnoy sosudistoy boleznyu legkikh. Byulleten' NCSKh im. A.N. Bakuleva RAMN Serdechno-sosudistye zabolvaniya. 2015. № 16 (53). S. 12.*
- Lopes A.A., Leary P.W. Measurement, interpretation and use of hemodynamic parameters. *Cardiol Young.* 2009. № 19 (Suppl 1). P. 8-12.
- Douwes J.M., van Loon R.L., Hoendermis E.S., Vonk-Noordegraaf A., Roofthoof M.T., Talsma M.D. et al. Acute pulmonary vasodilator response in



- paediatric and adult pulmonary arterial hypertension: occurrence and prognostic value when comparing three response criteria. *Eur Heart J.* 2011. № 32 (24). P. 3137-3146.
24. Nakanishi T. Pulmonary arterial hypertension associated with congenital heart disease. Personal perspectives. *Int Heart J.* 2015. P. 56. Suppl: S1-3. doi: 10.1536/ihj.15-064.
25. Moller J.H., Patton C., Varco R.L., Lillehei C.W. Late results (30 to 35 years) after operative closure of isolated ventricular septal defect from 1954 to 1960. *Am J Cardiol.* 1991. № 68. P. 1491-1497.
26. Galie` N., Manes A., Palazzini M., Negro L., Marinelli A., Gambetti S. et al. Management of pulmonary arterial hypertension associated with congenital systemic-to-pulmonary shunts and Eisenmenger's syndrome. *Drugs.* 2008. № 68. P. 1049-1066.
27. Kaemmerer H., Niwa K., Oechslin E., Ewert P., Webb G.D., Hess J. Pulmonary Arterial Hypertension in Congenital Heart Disease: Eisenmenger's Syndrome – A Global Perspective. Bremen: UNI-MED, 2013.
28. Broberg C.S., Ujita M., Prasad S., Li W., Rubens M., Bax B.E. et al. Pulmonary arterial thrombosis in Eisenmenger syndrome is associated with biventricular dysfunction and decreased pulmonary flow velocity. *J Am Coll Cardiol.* 2007. № 50. P. 634-642.
29. Sandoval J., Aguirre J.S., Pulido T., Martinez-Guerra M.L., Santos E., Alvarado P. et al. Nocturnal oxygen therapy in patients with the Eisenmenger syndrome. *Am J Respir Crit Care Med.* 2001. № 164. P. 1682-1687.
30. Diller G.P., Lammers A.E., Haworth S.G., Dimopoulos K., Derrick G., Bonhoeffer P et al. A modelling study of atrial septostomy for pulmonary arterial hypertension, and its effect on the state of tissue oxygenation and systemic blood flow. *Cardiol Young.* 2010. № 20. P. 25-32.
31. Broberg C.S., Bax B.E., Okonko D.O., Rampling M.W., Bayne S., Harries C. et al. Blood viscosity and its relationship to iron deficiency, symptoms, and exercise capacity in adults with cyanotic congenital heart disease. *J Am Coll Cardiol.* 2006. № 48. P. 356-365.
32. Rhodes C.J., Howard L.S., Busbridge M., Ashby D., Kondili E., Gibbs J.S. et al. Iron deficiency and raised hepcidin in idiopathic pulmonary arterial hypertension clinical prevalence, outcomes, and mechanistic insights. *J Am Coll Cardiol.* 2011. № 58. P. 300-309.
33. Galie` N., Beghetti M., Gatzoulis M.A., Granton J., Berger R.M., Lauer A. et al. Bosentan therapy in patients with Eisenmenger syndrome: a multicenter, double-blind, randomized, placebo-controlled study. *Circulation.* 2006. № 114. P. 48-54.
34. Gatzoulis M.A., Beghetti M., Galie` N., Granton J., Berger R.M., Lauer A. et al. Longer-term bosentan therapy improves functional capacity in Eisenmenger syndrome: results of the BREATHE-5 open-label extension study. *Int J Cardiol.* 2007. № 127. P. 27-32.
35. Zuckerman W.A., Leaderer D., Rowan C.A., Mituniewicz J.D., Rosenzweig E.B. Ambrisentan for pulmonary arterial hypertension due to congenital heart disease. *J Am Coll Cardiol.* 2011. № 107. P. 1381-1385.
36. Mukhopadhyay S., Sharma M., Ramakrishnan S., Yusuf J., Gupta M.D., Bhamri N. et al. Phosphodiesterase-5 inhibitor in Eisenmenger syndrome: a preliminary observational study. *Circulation.* 2006. № 114. P. 1807-1810.
37. Rosenzweig E.B., Kerstein D., Barst R.J. Long-term prostacyclin for pulmonary hypertension with associated congenital heart defects. *Circulation.* 1999. № 99. P. 1858-1865.
38. Tay E.L., Papaphylactou M., Diller G.P., Alonso-Gonzalez R., Inuzuka R., Giannakoulas G. et al. Quality of life and functional capacity can be improved in patients with Eisenmenger syndrome with oral sildenafil therapy. *Int J Cardiol.* 2011. № 149. P. 372-376.
39. Zhang Z.N., Jiang X., Zhang R., Li X.L., Wu B.X., Zhao Q.H. et al. Oral sildenafil treatment for Eisenmenger syndrome: a prospective, open-label, multicentre study. *Heart.* 2011. № 97. P. 1876-1881.
40. Chau E.M., Fan K.Y., Chow W.H. Effects of chronic sildenafil in patients with Eisenmenger syndrome versus idiopathic pulmonary arterial hypertension. *Int J Cardiol.* 2007. № 120. P. 301-305.
41. Rosenkranz S., Ghofrani H.A., Beghetti M., Ivy D., Frey R., Fritsch A. et al. Riociguat for pulmonary arterial hypertension associated with congenital heart disease. *Heart.* 2015. № 101 (22). P. 1792-1799.
42. Pulido T., Adzerikho I., Channick R.N., Delcroix M., Galie` N., Ghofrani H.A. et al. Macitentan and morbidity and mortality in pulmonary arterial hypertension. *N Engl J Med.* 2013. № 369 (9). P. 809-818.
43. Galie` N., Ghofrani H.A., Torbicki A., Barst R.J., Rubin L.J., Badesch D. et al. Sildenafil citrate therapy for pulmonary arterial hypertension. *N Engl J Med.* 2005. № 353 (20). P. 2148-2157.
44. Galie` N., Rubin L., Hoeper M., Jansa P., Al-Hiti H., Meyer G. et al. Treatment of patients with mildly symptomatic pulmonary arterial hypertension with bosentan (EARLY study): a double-blind, randomised controlled trial. *Lancet.* 2008. № 371. P. 2093-2100.
45. Hebert A., Mikkelsen U.R., Thilen U., Idorn L., Jensen A.S., Nagy E. et al. Bosentan improves exercise capacity in adolescents and adults after Fontan operation: the TEMPO (Treatment With Endothelin Receptor Antagonist in Fontan Patients, a Randomized, Placebo-Controlled, Double-Blind Study Measuring Peak Oxygen Consumption) study. *Circulation.* 2014. № 130 (23). P. 2021-2030.
46. Goldberg D.J., French B., McBride M.G., Marino B.S., Mirarchi N., Hanna B.D. et al. Impact of oral sildenafil on exercise performance in children and young adults after the fontan operation: a randomized, double-blind, placebo-controlled, crossover trial. *Circulation.* 2011. № 123 (11). P. 1185-1193.
47. Shang X.K., Lu R., Zhang X., Zhang C.D., Xiao S.N., Liu M.J. et al. Efficacy of Bosentan inpatients after Fontan procedures: a double-blind, randomized controlled trial. *J Huazhong Univ Sci Technolog Med Sci.* 2016. № 36 (4). P. 534-540.
48. Mori H., Park I.S., Yamagishi H., Nakamura M., Ishikawa S., Takigiku K. et al. Sildenafil reduces pulmonary vascular resistance in single ventricular physiology. *Int J Cardiol.* 2016. № 221. P. 122-127.
49. Hirono K., Yoshimura N., Taguchi M., Watanabe K., Nakamura T., Ichida F. et al. Bosentan induces clinical and hemodynamic improvement in candidates for right-sided heart bypass surgery. *J. Thorac. Cardiovasc. Surg.* 2010. № 140. P. 346-351.
50. Inuzuka R., Tatebe S., Wakiguchi S., Nakajima H., Ohtsu H., Dimopoulos K. et al. B-type natriuretic peptide at the early stage of univentricular circulation reflects inadequate adaptation to volume overload. *Int J Cardiol.* 2012. № 159 (2). P. 88-93.
51. Iversen K., Jensen A.S., Jensen T.V., Vejstrup N.G., Sondergaard L. et al. Combination therapy with bosentan and sildenafil in Eisenmenger syndrome: a randomized, placebo-controlled, double-blinded trial. *Eur Heart J.* 2010. № 31. P. 1124-1131.
52. D'Alto M., Romeo E., Argiento P., Sarubbi B., Santoro G., Grimaldi N. et al. Bosentan-sildenafil association in patients with congenital heart disease-related pulmonary arterial hypertension and Eisenmenger physiology. *Int J Cardiol.* 2012. № 155. P. 378-382.
53. Montani D., Savale L., Natali D., Jais X., Herve P., Garcia G. et al. Long-term response to calcium-channel blockers in nonidiopathic pulmonary arterial hypertension. *Eur Heart J.* 2010. № 31. P. 1898-1907.